Aus der Chirurgischen Universitäts-Klinik Heidelberg.
(Direktor: Prof. Dr. Kirchner).

Zur Behandlung der Schenkelhalsfrakturen.

Inaugural-Dissertation

zur

Erlangung der Doktorwürde

der

Medizinischen Fakultät

der

Ruprecht-Karls-Universität zu Heidelberg

vorgelegt von

Ilse Rabe

aus Freiburg.

Lane Medical Library

1939

Buchdruckerei Thiele, Gütersloh i. Westf.

Aus der Chirurgischen Universitäts-Klinik Heidelberg.
(Direktor: Prof. Dr. Kirchner).

Zur Behandlung der Schenkelhalsfrakturen.

Inaugural-Dissertation

zur

Erlangung der Doktorwürde

der

Medizinischen Fakultät

der

Ruprecht-Karls-Universität zu Heidelberg

vorgelegt von

Ilse Rabe

aus Freiburg.

1939

Buchdruckerei Thiele, Gütersloh i. Westf.

Gedruckt mit Genehmigung der Medizinischen Fakultät
der Universität Heidelberg.

Der Referent: Prof. Dr. Kirschner.

Der Dekan: Prof. Dr. H. Runge.

1939

I. Die Schenkelhalsfraktur.

Die Schenkelhalsfraktur ist in der Literatur ein viel besprochenes Problem, da sie unter allen anderen Knochenbrüchen wegen ihrer schlechten Heilungstendenz eine gewisse Sonderstellung einnimmt.

Sie macht etwa 6% aller Frakturen aus. — Doch ist sie nach dem 6. Jahrzehnt die weitaus häufigste Bruchform, da nach Sven Johansson von allen Brüchen in diesem Alter 75% auf den Schenkelhals fallen.

Die Häufigkeit dieses Bruches läßt sich aus der besonderen Konstruktion des oberen Femurendes erklären. „Der Femur muß bei aufrechter Haltung des Menschen die ganze Schwere des Oberkörpers tragen. Nun wird die Widerstandsfähigkeit eines Knochens gesetzmäßig dann bedeutend herabgesetzt, wenn derselbe eine Knickung seiner Achse erfahren hat. Dies ist aber beim Femur durch die winklige Abzweigung des Schenkelhalses der Fall" (Hoffa). — „Für einen Ausgleich ist an dieser Stelle sowohl durch Gewinn an Querschnitt, als durch die besondere innere Architektur des Knochens gesorgt, denn an der Stelle, welche bei aufrechter Körperhaltung die größte Belastung erfährt, findet sich eine sehr ausgesprochene lokale Konzentration der Widerstandskurven, die sich teils in der größten Dicke der Corticalis am unteren Umfange des Halses (Adam'scher Bogen), teils im Schenkelhalse (Merkel'scher Schenkelsporn) erkennen läßt. Sobald diese Architektur mit der exzentrischen Atrophie der Knochensubstanz im höheren Alter schwindet, nimmt die Widerstandsfähigkeit in dem Maße ab, daß der Schenkelhalsbruch bei Greisen der absolut häufigste Bruch wird" (Bruns). Auch wird durch die senile Osteoporose der Winkel zwischen Femurhals und -schaft im Alter kleiner und somit die Widerstandsfähigkeit des Femur geringer (Matti). Da dieser Winkel nun bei Frauen immer etwas kleiner als bei Männern ist, kommen die Schenkelhalsfrakturen im Alter häufiger bei Frauen vor, während sie in den ersten 5 Jahrzehnten bei Männern häufiger sind. Denn diese Brüche sind größtenteils, soweit keine andere Erkrankung nebenher geht, auf starke äußere Gewalteinwirkung durch einen Unfall zurückzuführen, und dieser Gefahr sind Männer und Knaben durchschnittlich mehr als Frauen und Mädchen ausgesetzt. Im höheren Alter genügt dagegen oft

schon ein verhältnismäßig geringfügiges Trauma, um die Fraktur herbeizuführen. Im mittleren Alter, bei Männern mit ca. 49 Jahren, hat der Knochen seine größte Festigkeit erreicht (Hoffa), und ist somit am widerstandsfähigsten. Nach Hallermann tritt die senile Osteoporose am häufigsten im Schenkelhals auf. Doch gibt es dafür noch keine übereinstimmende Erklärung, denn, da ein großer Teil Autoren behauptet, daß das Ligamentum teres auch im höheren Alter noch reichlich Gefäße enthält, ist die Frage, ob die Arteriosklerose dabei eine Rolle spielt, noch ungeklärt.

II. Die Heilungsbedingungen.

Die *Sonderstellung des Schenkelhalsbruches* ist in erster Linie durch seine auffallend schlechte und uneinheitliche Heilungstendenz gekennzeichnet. „Bis vor nicht allzu langer Zeit herrschte sogar Unklarheit darüber, ob die subkapitale Schenkelhalsfraktur überhaupt knöchern heilen könne" (Pauwels). So hielt Kocher die knöcherne, solide Heilung der echten, intrakapsulären, nicht eingekeilten Schenkelhalsfraktur für eine Ausnahme, und erst in den letzten 10 Jahren haben die Erfahrungen und Arbeiten zahlreicher Autoren dieses Problem etwas mehr geklärt. Auch ist die Mortalität bei diesen Frakturen durch das meist hohe Alter der Patienten verhältnismäßig groß und schwankt nach den einzelnen Statistiken zwischen 10 und 40%.

In Bezug auf die*Heilungsbedingungen* des Schenkelhalsbruches müssen biologische wie mechanische Gesichtspunkte berücksichtigt werden. Dabei waren bis vor kurzem nur die biologischen Faktoren bei der Beurteilung der Prognose und Therapie der Schenkelhalsbrüche im Mittelpunkt der Betrachtungen, und erst in den letzten Jahren wurde durch Pauwels u. a. darauf hingewiesen, daß auch mechanische Momente auf die Frakturheilung des Schenkelhalses einen entscheidenden Einfluß haben.

a.) Die *biologischen Grundlagen* für eine knöcherne Konsolidation des Schenkelhalsbruches sind umso ungünstiger, je weiter medial, d. h. innerhalb der Gelenkkapsel, die Fraktur liegt, da dort der Schenkelhals kein eigenes Periost hat. Dazu kommt noch als weiterer ungünstiger Faktor die schlechte Blutversorgung des Schenkelkopfes. Auch die Interposition von Kapselteilen zwischen die Bruchstücke kann die Bruchheilung ungünstig beeinflussen. Aus all diesen Gründen dauert die knöcherne Konsolidation beim Schenkelhalsbruch besonders lange, sie ist nach Odelberg-Johnson u. a. erst nach etwa einem Jahr sicher nachzuweisen, während erst nach zwei Jahren der Verknöcherungsprozeß als

abgeschlossen gelten kann. Nach einem Fall von Freund, durch den auch erstmalig die Möglichkeit einer knöchernen Konsolidation bewiesen wurde, war die Knochenheilung sogar erst nach sechs Jahren makroskopisch beendet.

Die *innere Gelenkkapsel,* die das Schenkelhalsperiost ersetzt, ist keine echte, osteoblastenhaltige Beinhaut, sie hat weder morphologische, — nach Schmorl, Richard, Bonn, Hess — noch biologische — Frangenheim — Eigenschaften des Periosts, so daß die knöcherne Heilung nur durch die geringe Kallusbildung aus dem Mark des Schenkelhalses erfolgen kann. Doch glauben andere Autoren wie Sven Johansson, Lindemann, Nussbaum und Matti auch an eine periostale Regeneration. Auch Freund nimmt eher die Schädigung der Gefäße, statt das Fehlen der Cambiumschicht im Synovialüberzug als Ursache für die geringe periostale Kallusbildung an.

Ein vielumstrittenes Problem ist die *Blutversorgung des Schenkelhalses und Kopfes* und die damit zusammenhängende Kopfnekrose. So sagt Sven Johansson: „Je kleinere Gefäßschäden, desto bessere Heilungsmöglichkeiten unter sonst gleichartigen Bedingungen und umgekehrt". Dabei muß noch berücksichtigt werden, daß im Alter die Blutzufuhr durch die Arteriosklerose der Gefäße abnimmt.

Eine große Bedeutung für den Grad der Erhaltung der Lebensfähigkeit des Kopffragments haben die *Gefäße des Ligamentum teres.* Frangenheim, Greifenstein, Schmorl, Lindemann und andere fanden in diesem Band Gefäße, die eine völlige Kopfnekrose auch im hohen Alter verhindern. Dagegen sind andere Autoren wie Axhausen, Nussbaum und Bonn der Meinung, daß der Schenkelkopf nur durch die Kapselgefäße ernährt wird, so daß seine Lebensfähigkeit davon abhängig ist, wie weit sie nach dem Bruch erhalten geblieben sind. Andererseits behaupten Matti und Lang im Gegensatz zu Lexer, Frangenheim, Fuyiki, Nussbaum und Anschütz, daß der intermediäre Teil des Schenkelhalses sozusagen überhaupt keine Blutgefäße enthält, so daß es so beim medialen Schenkelhalsbruch auch vom distalen Bruchstück aus keine Möglichkeit zur knöchernen Konsolidation gibt. Außerdem bestehen nach Hasse große individuelle Schwankungen bezüglich der Gefäßversorgung des Schenkelhalses. Zum Beispiel kann nach Basset das Ligamentum teres ausnahmsweise auch fehlen.

Jedenfalls entwickelt sich in vielen Fällen eine mehr oder weniger fortschreitende *Kopfnekrose,* die zwar die knöcherne Heilung nicht unmöglich macht, da ja die Knochenregeneration vor allem vom distalen Bruchstück aus erfolgt, wenn auch, wie

Freund und einige Autoren annehmen, auch vom proximalen Fragment aus eine Kallusbildung zustande kommt, die aber doch mit zunehmender Ausdehnung zur Nichtkonsolidierung disponiert. Doch kann nach den Untersuchungen von Axhausen, Bonn und Schmorl in den meisten Fällen, auch wenn zeitweise Nekrose des Kopfes eintritt, mit einer weitgehenden Regeneration gerechnet werden, wie erstmalig durch den Fall von Lindemann bewiesen wurde. Allerdings kann man erst nach mindestens drei Monaten definitiv entscheiden, ob der Kopf lebensfähig ist oder nicht. Übrigens wurde schon vor fast 100 Jahren durch Cooper auf die große Bedeutung der Kopfnekrose für die Bruchheilung hingewiesen.

Die *Gelenkflüssigkeit* reicht nach Freund zur Ernährung des Gelenkknorpels des Kopfes aus, doch berichtet Polacco von einem Fall, bei dem 20 Jahre nach dem Bruch ein völlig freier, lebender Kopf als Corpus liberum gefunden wurde, ohne jede Spur von Nekrose, der nur von der Synovia ernährt worden war. Allerdings hat die Gelenkflüssigkeit nach Albee, Bier und Ziegler einen ungünstigen Einfluß auf die Heilung, da sie die Bruchflächen umspült und so die Kallusbildung verhindert.

Der *Schenkelhalsschwund* ist ein Resorptionsvorgang, der an beiden Bruchenden auftreten kann und teils auf weitgehende Zertrümmerung, wie auf die ungenügende Blutversorgung und das Fehlen eines Zusammenschlusses durch das Periost zurückzuführen ist. Nach Pauwels und anderen spielen auch noch mechanische Gesichtspunkte eine Rolle, die noch besprochen werden sollen.

Durch diesen Schenkelhalsschwund kommt es natürlich leicht zu einer Verschiebung der Bruchenden, die auch nach exaktester Reposition nicht immer zu vermeiden ist und einen ungünstigen Einfluß auf die Heilung hat, so daß sich dadurch leicht eine Pseudarthrose bilden kann. So erklärt Leveuf an Hand seiner Erfahrungen, daß die frischen medialen Schenkelhalsbrüche erst dann knöchern heilen, wenn sich ein mehr oder weniger großes Stück des Schenkelhalses abgestoßen hat, da er nach der Operation frischer Schenkelhalsbrüche 36% Mißerfolge hatte, die Eingriffe bei veralteten dagegen nur zu 5% negativ ausfielen.

Die *Verkeilung* der Fragmente hat im allgemeinen bei guter Stellung der Bruchenden einen günstigen Einfluß auf die Bruchheilung, da sie die Frakturenden an einander fixiert. Doch verschiebt sich ein großer Teil dieser Einkeilungen später wieder nach den Berichten von Eggers und Schanz wie zahlreicher anderer Autoren, was zum Teil auf den Schenkelhalsschwund zurückzuführen ist. Es ist übrigens noch ungeklärt, ob eine echte Einkeilung überhaupt vorkommt, was von Mac Ausland bestritten wird,

und nach Sven Johansson ist sie selten, sondern es handelt sich dabei meist nur um eine funktionelle. Nach Logrescen kommt bei subkapitalen Brüchen keine Einkeilung vor.

Ein großer Teil der Mißerfolge bei der Heilung dieser Frakturen ist auf die *Interposition von Kapselteilen* zurückzuführen, die nach den Untersuchungen von Freund und Schanz bei 75% aller Schenkelhalsfrakturen vorkommt, da dadurch die Ausbildung des Markkallus rein mechanisch behindert wird, doch kann nach Sven Johansson und anderen funktioneller Reiz trotzdem eine Verknöcherung bewirken.

Außerdem spielen natürlich wie bei jeder Fraktur *allgemeine Einflüsse* wie Alter, Allgemeinzustand, nebenhergehende Erkrankungen und dergl. eine Rolle. Ebenso wird den Hormonen, besonders den Inkreten der Schilddrüse, eine Einfluß auf die Bruchheilung zugesprochen. Ebenso muß die senile Osteoporose für die schlechte Heilungstendenz der Schenkelhalsfrakturen bei alten Leuten verantwortlich gemacht werden. Nach Breauf ist die normale Kallusbildung auch bis zu einem gewissen Grade vom Nervensystem abhängig.

Nach diesen biologischen Gesichtspunkten sind die Schenkelhalsfrakturen in *mediale* und *laterale* Schenkelhalsfrakturen eingeteilt worden, wobei zu den medialen die subkapitalen und intermediären gerechnet werden, während die intertrochanteren und pertrochanteren Frakturen zu den lateralen gehören. Dabei liegen die subkapitalen Schenkelhalsfrakturen rein intrakapsulär. Sie haben also die ungünstigste Prognose, und die knöcherne Heilung dieser Frakturen, wie auch die der intermediären, die noch größtenteils innerhalb der Gelenkkapsel liegen, ist ein sehr wichtiges Problem, da nach Sven Johansson 60% bis 65% der Schenkelhlasfrakturen medial entstehen. Von den lateralen liegen die pertrochanteren ganz, die intertrochanteren zum größten Teil extrakapsulär, so daß diese Brüche unter denselben Bedingungen wie jede andere Fraktur heilen, und hier kommt es fast immer auf Grund der Erfahrungen zu einer knöchernen Konsolidation. Die pertrochanteren Brüche werden auch meistenteils nicht zu den Schenkelhalsfrakturen, sondern zu den Oberschenkelfrakturen gerechnet.

Böhler führte dann später noch den Begriff der subkapitalen *Abduktions- und Adduktionsfraktur* ein. Beim Abduktionsbruch, der bei ca. 20% vorkommt, ist die Lage der Bruchenden zu einander eine Coxa valga-Stellung, und das Kopffragment ist fast immer mit dem Halsfragment verkeilt, weshalb die Prognose hierbei günstig ist, wobei allerdings auch noch mechanische Gesichtspunkte, worauf später noch eingegangen wird, eine Rolle spielen.

Die häufigere Adduktionsfraktur dagegen hat eine Coxa vara-Stellung, gewöhnlich keine Einkeilung und somit sehr viel schlechtere Heilungsaussichten. Doch ist jetzt erwiesen, daß auch dieser Bruch unter günstigen Bedingungen, deren Zusammenwirken allerdings noch nicht ganz geklärt ist, knöchern heilen kann.

b.) Pauwels betonte als Erster, daß auch *mechanische Kräfte* einen großen Einfluß auf die Heilung der Schenkelhalsbrüche haben, deren Bedeutung für eine Konsolidation bei anderen Frakturen schon lange erwiesen worden war und auch schon therapeutisch verwandt wurde. Indem Pauwels darauf hinwies, daß der Schenkelhalsbruch auf Grund der besonderen anatomischen Verhältnisse am oberen Femurende unter ganz anderen mechanischen Einwirkungen als jede andere Fraktur steht, brachte er durch die Analyse dieser mechanischen Faktoren vollkommen neue Gesichtspunkte für die Prognose und Therapie der Schenkelhalsfrakturen.

Nach Roux fördert funktioneller Druck die Kallusbildung, während Zug- und Scherkräfte sie verhindern. Dabei ist der Markkallus im Gegensatz zum periostalen Kallus diesen Einflüssen gegenüber besonders empfindlich, so daß diese Frakturen von der Einwirkung mechanischer Kräfte viel mehr abhängig sind als andere. So kann eine knöcherne Konsolidation beim Schenkelhalsbruch nur dann zustande kommen, wenn die Fraktur unter funktionellem Druck steht, während Zug- und Scherspannungen Bindegewebsneubildungen, also eine Pseudarthrose erzeugen. Der heilende Faktor ist also die Druckspannung von periodisch wechselnder Größe, frei von verschiebender Spannung. Ob nun freie Druckkraft oder andererseits Scher- und Zugkräfte auf das Regenerat des Schenkelhalsbruches zur Auswirkung kommen, hängt nach den Pauwels'schen Berechnungen in erster Linie von dem Neigungswinkel der Bruchebene gegen die Horizontale ab. Je kleiner dieser Winkel ist, desto mehr Druckspannung wirkt auf das Regenerat ein, desto günstiger sind also die Aussichten auf eine knöcherne Konsolidation. Bei großem Winkel überwiegen dagegen Scher- und Zugkräfte.

So teilt Pauwels nach diesen Gesichtspunkten ohne Berücksichtigung, ob mediale oder laterale, intra- oder extrakapsuläre, sämtliche Schenkelhalsfrakturen in 3 Gruppen ein, wobei den Brüchen I. Grades das Regenerat nur unter Druckspannung steht bei einem Neigungswinkel bis zu 30°. Hier erfolgt so fast immer eine knöcherne Heilung. Die Brüche II. Grades stehen unter der Einwirkung von freier Scherkraft bei latenter Druckkraft bei einem Neigungswinkel von 30 bis 50°, wodurch die knöcherne Konsolidation erschwert und nur bei geeigneter Therapie möglich ist. Bei den

Brüchen III. Grades dagegen wirkt die mechanische Beanspruchung im Sinne freier Scherkraft in Kombination mit Zugkraft bei einem Winkel, der größer als 50° ist. Da so zwei schädigende Kräfte auf das Regenerat einwirken, ist hier die Prognose schlecht.

Zukschwerdt und Reiss bewiesen nun an Hand ihrer Nachuntersuchungen an der Heidelberger Universitätsklinik, indem sie nachträglich eine Anzahl von Schenkelhalsfrakturen in diese drei Pauwels'schen Gruppen einteilten, die Richtigkeit dieser Feststellungen: Die Frakturen I. Grades waren fast alle knöchern verheilt, die II. Grades nur zu 50% mit zufriedenstellenden Ergebnissen, während die III. Grades fast nur schlechte Resultate ergaben; zu dieser Gruppe gehörten auch alle Pseudarthrosen.

Ebenso erklärt Pauwels, warum die Abduktionsfrakturen, die einen relativ kleinen Neigungswinkel der Bruchebenen haben und bei der noch durch die Einkeilung die Bruchenden aneinander fixiert sind, eine so gute Heilungstendenz aufweisen, im Gegensatz zu den Adduktionsfrakturen, die zu den Frakturen III. Grades gehören.

Die Belastung fördert in gleicher Weise, im Gegensatz zu anderen Frakturen, nicht immer die Knochenbildung, sondern sie kann gerade die Pseudarthrosenbildung erst hervorrufen. Denn: „Nur bei den Schenkelhalsfrakturen, bei welchen die Belastung infolge eines kleinen Neigungswinkels der Bruchebene im Sinne reinen funktionellen Druckes wirkt, hat auch die Belastung, wie bei anderen Frakturen, einen fördernden Einfluß auf die knöcherne Heilung" (Pauwels).

Nach diesen Gesichtspunkten hat die *Einkeilung* nur bei Frakturen II .Grades einen entscheidenden Einfluß auf die Heilung, weil dadurch die Scherkraft reduziert werden kann, während dagegen Brüche I. Grades auch ohne Einkeilung knöchern heilen, und es bei den Brüchen III. Grades trotz Einkeilung, die der starken Scher- und Zugkraft nicht standhalten kann, zur Pseudarthrosenbildung kommt. Ebenso ist der *Schenkelhalsschwund* nicht nur biologisch, sondern auch mechanisch durch Einwirkung von Zug- und Scherspannung bedingt.

Diese Pauwels'schen Theorien haben inzwischen zahlreiche Anhänger gefunden. Natürlich ist das Ausmaß, in dem diese Faktoren zur Geltung kommen, von biologischen Momenten abhängig, denn die Bruchheilung ist letzten Endes ein biologisches Geschehen (Küntscher).

III. Die klinischen Symptome.

Die klinischen Symptome der Schenkelhalsfrakturen sind im ersten Moment nicht immer eindeutig, denn es finden sich mitunter nur Kontusionssymptome. Ein Teil der Patienten kann auch nach einer Infraktion oder bei einer festen Verkeilung der Fragmente noch einige Schritte ohne starke Beschwerden mit dem Bein gehen, bis nach weiterer Belastung eine Dislokation zur Funktionsstörung führt, die dann zu einer Röntgenuntersuchung Veranlassung gibt (O. Roth). Mitunter ist das Trauma auch nur so geringfügig, daß daraus nicht auf eine Schenkelhalsfraktur geschlossen wird. Ebenso können nach einem Unfall größere subjektive Beschwerden des Patienten an anderen, gleichzeitig verletzten Körperstellen dazu führen, daß der Bruch zunächst übersehen wird. Dadurch wird die Diagnose der Schenkelhalsfrakturen, auch um welche Art derselben es sich handelt, im ersten Moment nicht immer richtig gestellt, was natürlich für die Prognose und Therapie von großem Nachteil ist. So ist verständlich, daß früher, als das Röntgenverfahren noch nicht so gebräuchlich wie heute war, diese Frakturen in zahlreichen Fällen gar nicht als solche erkannt wurden, so daß auch die Zunahme der Schenkelhalsbrüche im Laufe der letzten Jahre nach Zukschwerdt auf die bessere Erkennung dieser Frakturen zurückzuführen ist. Doch bringt auch heute noch die Literatur immer wieder Angaben über eine falsche Diagnose vom erstbehandelnden Arzt.

Die wichtigsten klinischen Symptome sind: Vor allem die Unfähigkeit des Patienten, das Bein zu belasten oder es gestreckt von der Unterlage zu erheben, wobei das gebrochene Bein meist nach außen rotiert und fast immer etwas verkürzt ist. Die Patienten klagen bei jeder aktiven wie passiven Bewegung meist über starke Schmerzen, nach deren Stärke und Lokalisation Schlüsse über die Lage der Fraktur gezogen werden können. Dasselbe wird durch die Größe des Trochanterradius bei Rotation des Beines festgestellt. Oft zeigt auch Krepitation die Fraktur an.

Bei einer Einkeilung ändern sich die Verhältnisse. Hier ist die Verkürzung meist sehr gering, nach Hoffa beträgt sie nie mehr als höchstens 2 cm. Außerdem ist das Bein aktiv und passiv beweglich und nicht so stark nach außen rotiert, wie bei der losen Schenkelhalsfraktur. Es besteht keine Dislokation des Trochanters, aber meist heftige Schmerzen an der Bruchstelle und eine beträchtliche Geschwulst und Sugillation in der Trochantergegend (Hoffa).

Handelt es sich um alte Leute, die nach einem Sturz über Beschwerden in der Gegend des Hüftgelenks klagen, so liegt der Verdacht auf einen Schenkelhalsbruch nahe.

Eine exakte Diagnose über die Lage und Art des Bruches ist natürlich nur durch das Röntgenbild möglich, doch ist die Entscheidung, ob es sich um eine wirkliche Fraktur oder nur um eine Infraktion handelt, ob der Bruch eingekeilt ist oder nicht, ob er intra- bzw. extrakapsulär ist, auch hier nicht immer leicht. Besonders über die Lage der Kapsel zur Bruchlinie, und wie weit sie mit ihren Gefäßen erhalten geblieben ist, kann auch das Röntgenbild keinen Aufschluß geben, sondern diese Frage kann nur durch die Freilegung der Bruchstelle mit Kapseleröffnung gelöst werden.

IV. Die Therapie.

Über die Therapie der Schenkelhalsfraktur, besonders der medialen, ist in der Literatur sehr viel diskutiert worden. Beim Verfolgen dieser Literatur im Laufe der letzten Jahrzehnte erkennt man, wie die beiden Behandlungsarten, nämlich die konservative und die operative Methode, immer wieder neu angewandt und neu ausgebaut wurden, und wie bald die eine, bald die andere in den Vordergrund trat, ohne daß eine der beiden Arten als die endgültig erfolgreichere anerkannt werden kann.

Dabei wird immer wieder betont, daß eine *gute Reposition* und exakteste anatomische Aneinanderpassung der Bruchflächen mit längerer Fixation an dieser Stelle, die Grundlagen für die Heilerfolge jeder Art von Therapie sind, denn nur so besteht die Möglichkeit einer knöchernen Konsolidation der Schenkelhalsfraktur, da der Markkallus im Gegensatz zum periostalen Kallus keine überbrückende Fähigkeit hat (P a u w e l s).

Natürlich sind zahlreiche *Mißerfolge* bei der Behandlung der Schenkelhalsfrakturen auf das meist hohe Alter der Patienten zurückzuführen. Es ist oft sehr schwierig, senile, schwächliche Patienten genügend lange zur Ruhigstellung des Beines im Bett zu lassen, wodurch die Gefahr, daß irgend welche Komplikationen auftreten, natürlich groß ist. Die Patienten bekommen in vielen Fällen eine Pneumonie, die allerdings vorwiegend in den ersten 8—10 Tagen auftritt, so daß dabei mehr der Allgemeinzustand, als das lange Liegen die Ursache ist. Daneben kommt es öfters zu Störungen des Kreislaufes, der Harnorgane, des Mastdarmes, oder durch das lange Liegen zu Dekubitus oder Muskelatrophie sowie zu Gelenkversteifungen nach langer Ruhigstellung, ebenso mitunter zu Thrombosen oder Fettembolien. Es muß daher in vielen

Fällen mit Rücksicht auf den Allgemeinzustand des Patienten mehr Wert darauf gelegt werden, daß der Kranke möglichst bald wieder auf die Beine kommt, als daß der Bruch knöchern heilt. Außerdem können die Patienten oft mit einer Pseudarthrose ganz gut gehen, mitunter sogar besser, als mit einem in schlechter Stellung knöchern verheilten Bruch. Die erste Forderung für eine knöcherne Konsolidation, nämlich die *exakte Reposition*, ist bei dem Schenkelhalsbruch schwieriger als bei den meisten anderen Frakturen, da nur das untere Fragment reponiert werden kann, während das obere wegen seiner Lage und Kürze nicht erreichbar ist.

Die Repositionsmethode nach Whitman hat sich überall als die beste und zuverlässigste erwiesen, wobei das gebrochene Bein unter starker Extension abduziert und nach innen rotiert wird, doch muß auch mitunter die Adaptation der Bruchenden operativ erzwungen werden.

Ob ein *eingekeilter Bruch* zu lösen ist oder nicht, ist eine viel umstrittene Frage. Einige Autoren wie Drehmann, Kappis, Löfberg und Anschütz lösen ihn zu Gunsten einer besseren Reposition. Viele wie Kocher, Kümmel, König und Pels-Leusden lassen ihn dagegen wegen der günstigen Fixation der Bruchenden in dieser Stellung, und andere empfehlen sogar eine künstliche Verkeilung. Doch ist dies von Fall zu Fall verschieden und von der Art des Bruches, wie der Stellung der Fragmente zu einander abhängig. So sagt Zukschwerdt: „Es ist jeder eingekeilte Bruch zu lösen und neu einzurichten, der nicht in sehr guter Stellung steht".

Die zweite Voraussetzung für eine knöcherne Konsolidation, die längere *Fixation* der Fraktur in dieser Stellung, wird bei der konservativen Therapie durch den Extensionsverband oder den Whitman-Gips, und bei der operativen durch Nagelung erfüllt, wenn auch immer bis zu einem gewissen Grade mit einer geringen Verschiebung gerechnet werden muß. Allerdings verzichten einige Operationsmethoden, wie alle Plastiken und Rekonstruktionsmethoden, von vornherein auf eine exakte anatomische Wiederherstellung des oberen Femurendes mit guter Funktion des Hüftgelenkes.

Es soll hier nun eine Übersicht über die einzelnen Behandlungsmethoden gegeben werden, denn gerade in den letzten Jahren ist dieses Problem wieder stark in den Vordergrund getreten, und es finden sich in der Literatur sehr viele Angaben über eine geeignete Therapie und ihre Erfolge.

Das älteste Verfahren ist der Streckverband, dem dann um die Jahrhundertwende der Bardenheuer'sche Extensionsverband und der Whitman-Gips zur Seite gestellt wurden.

Der Bardenheuer'sche Extensionszug ist ein Heftpflasterextensionsverband, der auch heute noch viel angewandt wird, doch steht der Extensionsverband, bei dem ein Kirschner-Draht durch den Tibiakopf als Angriffspunkt dient, jetzt mehr im Vordergrund. Nach der Whitman-Methode wird das Bein reponiert, d. h. in maximale Abduktion unter gleichzeitiger Extension und Innenrotation gestellt. Dann wird ein Gipsverband von der Achselhöhle bis zu den Zehen am kranken und bis zum Unterschenkel am gesunden Bein angelegt, der etwa 10 bis 12 Monate liegen bleiben soll. Diese Methode wurde bisher weitaus am häufigsten angewandt und steht auch heute noch neben der operativen Nagelung an erster Stelle. Doch gehen die Meinungen über den Zeitpunkt der Reposition, die Technik des Verbandes und die Dauer der Fixation und Entlastung weit auseinander.

Löfberg verkürzte die Dauer der Gipsbehandlung auf 8 bis 10 Wochen und empfahl manuelle künstliche Verkeilung der Fragmente durch Faust- oder Hammerschlag auf den Trochanter. Böhler schuf durch seine Gipshose, die den Patienten das Gehen möglich macht, wodurch die Gefahren einer Komplikation durch das lange Liegen umgangen werden, eine weitere Vereinfachung dieser Methode. Doch empfiehlt er sie nur für die medialen Abduktionsbrüche, während die Adduktionsbrüche für mindestens 3 Monate nach Whitman eingegipst werden sollen.

Nach Ducroquet wird den Patienten das Sitzen ermöglicht, indem beim Whitman-Gips der Trochanter freigelassen wird.

Judet empfiehlt einen gelenkigen Gipsverband, um das Versteifen der Gelenke durch die lange Ruhigstellung zu vermeiden.

Andere, wie Dupuytren und Gaenslen empfehlen Zug in Beugestellung, da so die Kapsel entspannt ist, und etwa eingeklemmte Teile am leichtesten gelöst werden können.

Moore legt sogar den Gipsverband bei rechtwinklig gebeugter Hüfte in Abduktion und Innenrotation für etwa 6 Wochen an.

Von der Marburger Universitätsklinik wird für die Reposition der Trochanterzug als Gegenzug empfohlen.

Über die *Dauer der Ruhigstellung* im Gipsverband und den Zeitpunkt der Wiederbelastung sind die Ansichten auch sehr verschieden, und die Zeit der Entlastung des gebrochenen Beines schwankt zwischen 10 bis 12 Wochen und einem Jahr.

Nach Anschütz und Portwich trennt das Whitman-Verfahren die Schenkelhalsbrüche nicht mehr in mediale und laterale, da es für beide Arten sehr geeignet ist. Für die lateralen Brüche sind allerdings wegen der günstigeren Heilungsbedingungen die Aussichten auf eine knöcherne Konsolidation besser, so daß hier der Gipsverband auch nur kürzer als bei den medialen

liegen bleiben muß. Auch spielt die *Interposition von Kapselteilen*, die nach Anschütz und Portwich zu 60 bis 75% die Ursache der Mißerfolge der Whitman-Behandlung ist, bei den lateralen Schenkelhalsfrakturen keine Rolle.

Doch fand daneben schon seit langem auch die *operative Behandlung* der Schenkelhalsfrakturen immer wieder Anwendung. Schon von 1850, also noch aus der vor-antiseptischen Zeit, findet sich ein Bericht über eine *Bolzung* des Schenkelhalsbruches nach Langenbeck, der die Frakturenden durch eine Metallschraube an einander befestigte. Auch König nagelte als einer der ersten 1875 die medialen Brüche mit einer Stahlschraube. Ebenso führte Albee etwas später die Bolzung mittels eines autogenen Knochenspanes durch, dem er stimulierende Wirkung auf die Kallusbildung zusprach.

Bis vor etwa 10 Jahren traten jedoch diese operativen Osteosynthesen, die durch eine Schraube oder durch einen Bolzen die Bruchenden wieder an einander fixieren, gegenüber den anderen Operationsmethoden, die von vornherein auf eine Bruchheilung verzichten, da ja bis dahin die Möglichkeit einer knöchernen Konsolidation des medialen Schenkelhalsbruches noch sehr angezweifelt wurde, stark in den Hintergrund. Hierzu gehören die einzelnen Rekonstruktionsmethoden, wobei der nekrotische Kopf exstirpiert wird, was allerdings meist eine Versteifung des Hüftgelenks zur Folge hat. Durch die Arthrodese wird das Hüftgelenk auch künstlich versteift, während alle plastischen Operationen ein neues Gelenk schaffen; auch die subtrochanteren Osteotomien gehören zu dieser Gruppe. So wurde 1896 von Kocher die Kopfexstirpation ausgeführt, wobei das ganze Kopfende bogenförmig weggenommen und der Trochanter mit den Muskelansätzen tiefer gesetzt wurde. Auch Whitman und Albee empfehlen ähnliche Rekonstruktionsoperationen mit Kopfentfernung.

Nach Hotz wird eine Schraube durch den Trochanter, Schenkelhals und Kopf bis 1—2 cm durch die Hüftgelenkspfanne bis ins kleine Becken geschlagen, wodurch das Hüftgelenk natürlich fixiert wird.

Lexer empfiehlt bei medialen Schenkelhalsbrüchen nach der Reposition die künstliche Verkeilung mit anschließender Gipsbehandlung. Gelingt die künstliche Verkeilung jedoch nicht, so führt er die *Pfannendachplastik* aus, wobei der Kopf reseziert und zur Herstellung eines Firstes am oberen Pfannenrand benutzt wird. Doch führte Lexer auch einige Bolzungen aus, zum ersten Mal im Jahre 1907.

Außerdem gibt es zahlreiche *plastische Operationsmethoden*. Aus neuerer Zeit stammt die von Magnuson, wobei der Kopf ausge-

höhlt wird, so daß der abgerundete distale Rest des Schenkelhalses hineinpaßt. Nach Abduktion, Innenrotation und Beugung um je 45° wird dann durch den Muskelzug der Schaft am Kopf fixiert, weshalb der Trochanter abgeschlagen wird und in einem Winkel, der dem ursprünglichen Neigungswinkel des Schenkelhalses entspricht, etwas tiefer am Femur befestigt.

Riedener ersetzt den exstirpierten Kopf durch freie Übertragung des oberen Drittels des Wadenbeines.

1894 wurde erstmalig die *subtrochantere Osteotomie* von Kirmisson ausgeführt, die dann von Lorenz, v. Baeyer und Schanz weiter ausgebaut wurde; sie wird allerdings vorwiegend bei veralteten Schenkelhalsbrüchen, also bei Pseudarthrosen oder Nearthrosen ausgeführt. Dies ist eine Gruppe von Methoden, die „durch eine operative Formänderung des coxalen Femurendes die Pseudarthrose sozusagen aus dem Traggerüst ausschalten wollen und somit eine volle Entlastung der Pseudarthrose erstreben" (Pauwels).

Bei der Lorenz'schen Gabelung wird nach einer queren subtrochanteren Osteotomie das Schaftfragment so weit nach innen verschoben, bis es in ganzer Breite unter dem Schenkelkopf steht. „Die Belastung wird jetzt unter Umgehen der Pseudarthrose durch den Schenkelkopf direkt vom Becken auf das Schaftfragment übertragen". Die tiefe Schanz'sche Osteotomie hat ebenfalls eine Entlastung der Pseudarthrose durch Verklemmung des operativ abgewinkelten oberen Femurendes gegen den unteren Beckenrand zum Ziele" (Pauwels). Allerdings sind diese Operationen meistens ziemlich kompliziert und nur bei gutem Allgemeinzustand des Patienten möglich.

So standen bis vor etwa 10 Jahren die konservativen Behandlungsmethoden noch weit im Vordergrund, und zwar war noch bis zum Kriege der Bardenhauer'sche Extensionszug am gebräuchlichsten, während später der Whitman-Gips mehr und mehr angewandt wurde.

Die *Osteosynthese* durch Nagelung oder Bolzung wurde, wie bereits erwähnt, auch immer wieder vereinzelt ausgeführt. Besonders in Frankreich kam sie durch Delbet u. a. früher als bei uns in Anwendung, doch war damals noch der Eingriff im Verhältnis zu dem meist hohen Alter der Patienten in vielen Fällen zu groß. Auch fürchtete man weitgehende Zerstörung des Markkallus durch den Bolzen. Außerdem gingen die Meinungen über die Art des Materials des Bolzens noch zu weit auseinander. So wurden Bolzen aus Elfenbein wie aus Rinderknochen empfohlen, oder als Autotransplantat ein Span aus der Tibia oder Fibula, der teils mit, teils ohne Periost übertragen wurde. Daneben wur-

den auch Metallschrauben aller Art verwandt, von denen meist nur eine, mitunter aber auch mehrere eingeschlagen wurden. Doch immer wieder wurden Nagelbruch und Nagelwanderung und dadurch entstandene Kopfnekrose beobachtet, so daß sich deshalb die Methode nicht recht durchsetzen konnte.

Erst durch die Erfindung des Smith-Petersen'schen Dreikantnagels fand die Osteosynthese überall zahlreiche Anhänger, und viele Chirurgen und Orthopäden, die bis dahin konservativ behandelt hatten, stellten sich auf die operative Therapie um.

Dieser Nagel kann durch seine besondere Konstruktion mit den drei Lamellen leicht in den Knochen eingeschlagen werden, ohne daß dabei soviel Knochensubstanz zerstört wird, wie durch die anderen Schrauben oder Bolzen; auch hat er durch seine besondere Form einen festeren Halt im Knochen als die früher üblichen. Der Dreikantnagel wird aus rostfreiem Stahl hergestellt, da dieses Material nach der Ansicht von Smith-Petersen, Sven Johansson, Felsenreich u. a. am widerstandsfähigsten ist, da Knochenspäne leicht brechen oder resorbiert werden, und Bolzen aus zweierlei Metall wegen der sich bildenden elektrischen Ströme nach Sven Johansson zu verwerfen sind.

Sven Johansson vervollkommnete diese Methode dann, indem er diesen Nagel durchbohrte und über einen Kirschner'schen Führungsdraht einschlug. So konnte das bis dahin intraartikuläre Verfahren, das mit Eröffnung der Gelenkkapsel ausgeführt wurde, damit der Nagel auch an die richtige Stelle zu liegen kam, auch extraartikulär ausgeführt werden. Durch Röntgenbilder wird hierbei die Lage und Richtung des Führungsdrahtes angezeigt, über den dann bei günstiger Stellung der Nagel eingeschlagen wird. Anschließend werden dann noch die Fragmente künstlich verkeilt. Dieser Eingriff ist so für den Patienten sehr viel leichter geworden und kann nach der Ansicht zahlreicher Autoren auch bei Kranken hohen Alters ausgeführt werden. Auf diese Weise ist diese Erfindung für die Therapie der Schenkelhalsfrakturen ein „großer und bedeutungsvoller Fortschritt" (nach Bohls). Allerdings erfordert diese Operation ein ziemlich umfangreiches Instrumentarium, das nicht an jeder Klinik leicht zu beschaffen ist. Besonders die Einrichtung der Röntgenapparatur macht oft große Schwierigkeiten, da das Bein in zwei Ebenen, also von vorn, wie von der Seite aufgenommen werden muß. Felsenreich empfiehlt dazu sein *Zweiröhrensystem*, indem er zwei Apparate dabei benutzt.

Allerdings müssen drei Grundbedingungen zur Indikation für die Operation erfüllt sein: Einerseits muß der Patient in

gutem körperlichem Allgemeinzustand, andererseits das distale Bruchstück fest und der Nagel tragfähig sein.

Es wird immer wieder betont, daß diese Operationsmethode den Vorteil hat, daß die Patienten mit genagelten Schenkelhalsbrüchen früher aufstehen und das Bein wieder belasten können, als die nach der konservativen Methode behandelten. Deshalb hat dieses Verfahren auch so viele Anhänger, die nach ihren Erfahrungen über gute Erfolge mit knöcherner Konsolidation berichten.

Dagegen finden sich in der Literatur aber auch zahlreiche Angaben über Mißerfolge durch Lockerung des Nagels, Nagelbruch, Kopfnekrose, Interposition von Kapselteilen oder dergleichen, weshalb auch viele Chirurgen nach wie vor Anhänger der konservativen Therapie sind.

Andere Autoren wenden die extraartikuläre Osteosynthese nur bei medialen Schenkelhalsfrakturen an, da die lateralen sowieso eine ziemlich günstige Prognose haben, während dagegen ein großer Teil wie Sven Johansson, Smith-Petersen und Felsenreich alle Schenkelhalsbrüche nagelt.

Die extraartikuläre Osteosynthese ist zwar nach Smit-Petersen und Sven Johansson gegenüber den Nagelungen von früher ziemlich vereinheitlicht, doch finden sich auch hier zahlreiche Widersprüche in Bezug auf den Zeitpunkt der Operation, Art des Extensionstisches, des Richtungsapparates, der Röntgenanlage, Ausführung der Operation wie über die Nachbehandlung, über die Dauer der Entlastung usw. Auch sind die Ansichten über die richtige Lage des Nagels, wie weit er eingeschlagen werden soll, ob und wann er entfernt werden soll, sehr verschieden.

Als Ursache der Mißerfolge wird vor allem immer wieder die Knochenerweichung durch den Nagel angegeben, und auch Sven Johansson selbst weist auf diese Möglichkeit und die damit verbundene Nagellösung oder Nagelwanderung wie Kopfnekrose, wovon in der Literatur immer wieder berichtet wird, hin.

Allerdings hat das Anlegen von kleinen Bohrkanälen in den Knochen eher einen günstigen Einfluß auf die Kallusbildung, da es die Blutzirkulation anregt, und wird deshalb sogar von einigen Autoren als therapeutisches Mittel empfohlen. Dagegen ist bei der Nagelung der Bohrkanal wesentlich größer, so daß so ein Teil gesunden Gewebes mit seinen Gefäßen zerstört werden muß und für die Regeneration verloren geht. So erklärte noch 1933 ein spanischer Autor Campbell zur Bolzung mit einem Knochenspan, daß es gleichgültig sei, ob der Kopf vor der Operation lebe oder tot sei, da er nach dem Eingriff auf jeden Fall absterbe.

Auch Felsenreich beobachtete circumscripte Nekrose, vor allem, wenn der Bolzen nahe an die subchondrale Schicht heranreichte, doch hält er es nicht für Resorptionsprozesse durch die Metallwirkung des Nagel, sondern für rein vaskuläre Störungen. Er lehnt auch diese Umbauprozesse im Knochen, mit denen ja von vornherein gerechnet werden muß, als Ursache für eine spätere Nagellösung auf Grund seiner Erfahrungen ab und führt sie nur auf Rotationsvorgänge durch ungenügende Verkeilung und Festigkeit der Osteosynthese zurück.

Pauwels gibt vor allem falscher mechanischer Beanspruchung durch abscherende Gewalt die Schuld an diesen Mißerfolgen.

Zahlreiche andere Autoren wie König, Deutschländer, Hasse u. a. berichten über einen Bruch des Nagels, Felsenreich dagegen beobachtete ihn an seiner Klinik nie und glaubt, daß es nur an einem Materialfehler liegt. Doch werden deshalb auch immer wieder Verschraubungen mit Knochenbolzen ausgeführt, besonders in Frankreich durch Delbet, Robineau u. a. Erst vor kurzem wurde eine Arbeit von Kummer veröffentlicht, worin auf den großen biologischen Wert eines Autotransplantates nach Albee hingewiesen wurde.

Auf die zahlreichen Widersprüche in Bezug auf die Durchführung der operativen Therapie nach Smith Petersen und Sven Johansson soll hier nur kurz eingegangen werden.

Bezüglich des Zeitpunktes der Reposition und Operation herrscht im allgemeinen ziemliche Übereinstimmung. Während die Reposition möglichst bald erfolgen soll, warten die meisten Chirurgen mit der Operation noch eine kurze Zeit, mindestens 2 bis 3 Tage zur Überwindung der ersten Schockwirkung. Sven Johansson empfiehlt nach der Reposition eine vorbereitende Extension für 8 Tage. Felsenreich operiert erst 10 bis 12 Tage nach dem Unfall wegen des Bruchhämatoms. Für die Operation selbst gibt es ungeheuer viele Röntgen- und Richtungsapparate und Extensionstische, die von den einzelnen Autoren empfohlen werden.

Ebenso ist die Variationsmöglichkeit der Narkose noch sehr groß und wird auch von der Art des Eingriffes mitbestimmt, so daß sogar durch die Einführung der extraartikulären Osteosynthese auch die Anwendung der Lokalanaesthesie möglich geworden ist.

Am zahlreichsten sind die verschiedenen Richtungsapparate, die die Lage des Drahtes im Knochen exakt feststellen sollen und teils mit, doch meist ohne Arthrotomie angelegt werden. Über 50 Zielinstrumente dieser Art sind durch die Schulen von Delbet, Sven Johansson u. a. empfohlen worden.

Felsenreich lehnte dagegen bisher jeden Richtungsapparat ab und setzte sich für exaktestes Röntgen mit Hilfe seines Zweiröhrensystems und Schnellentwicklers ein, doch empfiehlt er neuerdings auch den Valls'schen Richtapparat, mit dem er gute Erfolge erzielte.

Auch über die günstigste *Lage des Nagels* im Knochen herrschen große Meinungsverschiedenheiten. So halten Felsenreich u. a. es für am besten, wenn er zentral im Schenkelhals liegt, während andere Autoren wie Sven Johansson ihn mehr nach unten in die Corticalis einschlagen.

Nach den mechanischen Gesichtspunkten von Pauwels liegt der Nagel bei den Frakturen 2. Grades am günstigsten im unteren Abschnitt des Bruchspaltes, da so die dort vorhandene latente Druckspannung aktiviert wird, bei den Frakturen 3. Grades dagegen, die nicht durch Reklination in solche 1. Grades umgewandelt werden, hoch oben im Schenkelhals, da so in dem Abschnitt, der unterhalb des Nagels liegt, eine wirksame Druckspannung hergestellt wird.

Die *ersten passiven und aktiven Bewegungen* und die *Wiederbelastung* des gebrochenen Beines werden auch zu ganz verschiedenen Zeitpunkten durchgeführt. Von einer allzufrühen Wiederbelastung ist man jedoch durch zahlreiche Mißerfolge wie Kopfnekrose, Nagellösung, Nagellockerung oder nachträgliche Verschiebung der Fragmente allmählich wieder mehr und mehr abgekommen.

Die gesamte Behandlungsdauer beträgt jetzt nach Sven Johansson etwa 3½ Monate und ist so der Behandlungsdauer bei der Therapie nach Whitman, für die durchschnittlich ½ bis 1 Jahr gerechnet werden muß, wieder etwas näher gekommen.

Nach den Untersuchungen von Kotrnetz über die Festigkeit der Osteosynthese mit Hilfe des Stiftes nach Smith Petersen bei experimentell erzeugten medialen Schenkelhalsfrakturen ist ein frisch genagelter Schenkelhalsbruch auch primär keineswegs belastungsfähig, denn erst nach einigen Wochen ergab die Sektion eine höhere Resistenz. Auch Felsenreich, der einen Teil der medialen Schenkelhalsfrakturen schon am 4. bis 5. Tage wieder belastete, ist jetzt wieder von diesem frühen Zeitpunkt abgekommen, da die Thrombosegefahr in den ersten Tagen nach der Fraktur noch zu groß ist, so daß er jetzt erst nach ca. 3 bis 4 Wochen wieder voll belasten läßt. Doch beginnt er mit den ersten passiven wie aktiven Bewegungsübungen schon gleich nach der Operation.

Felsenreich hat ebenso darauf hingewiesen, daß die lateralen Frakturen, die er wie Sven Johansson u. a. wegen der kürzeren Heilungsdauer auch nagelt, nicht so früh wie die medialen wiederbelastet werden dürfen, da es bei diesen Brüchen, bei

denen die Frakturstelle nahe beim Nagelkopf liegt, leicht zu einer Lösung durch Rotation kommt, solange die neue Kallusbrücke noch keinen genügenden Halt gibt.

Die Meinungen darüber, ob der Nagel später wieder entfernt werden soll oder nicht, sind auch verschieden, doch schließt sich die weitaus größere Zahl der Operateure Sven Johansson an, der ihn im allgemeinen nicht entfernt, sondern nur, wenn er irgendwelche Komplikationen verursacht.

Die Frage der *intra-* bzw. *extraartikulären* Osteosynthese ist heutzutage zu Gunsten des unblutigeren und wesentlich leichteren extraartikulären Eingriffs gelöst. Allerdings darf der Führungsdraht nach Felsenreich wegen des Frakturhaematoms nicht perkutan eingeführt werden. Dennoch wird die *intraartikuläre Osteosynthese* auch noch häufig ausgeführt, und besonders vor ca. 3 Jahren hatte sie noch sehr viele Anhänger. So behaupten Voss u. a., daß bei diesem Eingriff eine exaktere Reposition als nach dem Verfahren von Sven Johansson möglich ist, und daß durch die Freilegung der Bruchstelle auch eventuell interponierte Kapselteile entfernt werden können.

Zum Schluß soll noch kurz auf die Behandlung der Schenkelhalsfrakturen nach den *mechanischen Gesichtspunkten* von Pauwels eingegangen werden, der erstmalig an Hand seiner Untersuchungen unter Berücksichtigung der verschiedenen Behandlungsmöglichkeiten gewisse Richtlinien für die Therapie dieser Frakturen gab, indem er darauf hinwies, welche Behandlungsweise für die jeweilige Bruchform die günstigste ist. So spielt bei den Frakturen 1. Grades, also bei einem Neigungswinkel bis zu 30° die Behandlungsart, wie bereits erwähnt, keine große Rolle; sie können also mit Ruhigstellung oder Extensionsverband oder vorübergehendem Gipsverband behandelt werden.

Die Frakturen 2. Grades mit einem Winkel bis zu 50° müssen durch einen Nagel oder eine Schraube genügend lange fixiert werden. Bei den Brüchen 3. Grades über 50° erfolgt in fast allen Fällen, auch bei langdauernder Fixation, keine knöcherne Konsolidation, so daß diese Frakturen durch operative Umwandlung zu solchen 1. Grades gemacht werden müssen.

Diese Reklination ist eine keilförmige Osteotomie unterhalb des Trochanter major, doch soll sie bei frischen Brüchen nicht sofort ausgeführt werden. Allerdings ist sie in vielen Fällen, da es ein größerer Eingriff ist, nicht durchführbar.

Aus dieser *Zusammenfassung* geht hervor, wie sehr die Ansichten über die Therapie der Schenkelhalsfrakturen noch auseinander gehen, sowohl in Bezug auf die Anwendung der konservati-

ven wie der operativen Methode, als auch bezüglich der Durchführung der einzelnen Behandlungsarten, so daß wohl jede Klinik ihre besondere Technik für die Therapie der Schenkelhalsfrakturen hat, die auch immer wieder im Laufe der Zeit gewissen Umänderungen unterliegt, und es wird wohl noch länger dauern, ehe dieses Problem annähernd gelöst ist, da vorläufig noch keine der beschriebenen Methoden als die endgültig beste anerkannt werden kann.

Unsere Erfahrungen mit konservativer Behandlung.

An Hand dieser Betrachtungen sollen hier aus 100 Krankengeschichten aus den letzten 10 Jahren von 1927 bis 1937 die Ergebnisse der konservativen Behandlung an der chirurgischen Klinik des Städtischen Krankenhauses in Wiesbaden gezeigt werden, welche mir Herr Professor Dr. Kleinschmidt freundlicherweise zur Verfügung gestellt hat. Da es sich gerade um 100 Fälle handelt, entspricht die prozentuale Zusammenstellung jeweilig der Zahl der Patienten. Hierbei handelt es sich um 21 Patienten, die zur Zeit des Unfalles jünger waren als 60 Jahre, und hiervon waren 4 unter 30 Jahren. 79 Patienten waren älter als 60 Jahre, davon 57 über 70 Jahre. Das *Gesamtdurchschnittsalter* beträgt 69 Jahre, abzüglich der Patienten unter 40. Dabei handelt es sich um 32% Männer und um 68% Frauen, wovon unter 12 Patienten, die zur Zeit des Unfalles jünger als 50 Jahre waren, die Männer mit 10 zu 2 weit überwiegen, während sich im höheren Alter mit 22 zu 66 weit mehr Frauen eine Schenkelhalsfraktur zuzogen.

Die Zahl der eingelieferten Schenkelhalsbrüche nahm von Jahr zu Jahr zu. So kamen 1927 bis 1932 durchschnittlich 7 Fälle pro Jahr zur Behandlung, während von 1933 bis 1937 durchschnittlich 11 im Jahr eingewiesen wurden.

Die *Mortalität* beträgt 31%. Davon starben 17% an Bronchopneumonie, 7% an Herzschwäche, 2% an einer Embolie, 2% an Dekubitus und 3% an den Folgen eines nebenhergehenden Traumas durch denselben Unfall. Es handelte sich dabei um 11 Patienten, d. i. 11%, im Alter von über 70 Jahren, die auf Grund ihrer Senilität und allgemeinen Verfalls bereits moribund eingeliefert wurden und wenige Tage darauf ad exitum kamen, so daß hier auch gar keine weitere Behandlung außer Lagerung zwischen Sandsäcken durchgeführt werden konnte. Doch konnte auch von den restlichen 20%, die ad exitum kamen, nur bei 2% mit einer exakten Ruhigstellung durch Gips oder Extension begonnen werden, da die Komplikationen besonders von Seiten der Lunge meist schon wenige Tage nach der Einlieferung einsetzten, so daß diese

Patienten nur durch Lagerung des Beines in Abduktionsstellung oder auf einer Schiene behandelt werden konnten.

Unter den 100 Schenkelhalsfrakturen waren 58% mediale, 22% laterale, 15% pertrochantere Frakturen und 2%, die nur eine Infraktion hatten. Bei 3% konnte die genaue Lage des Bruches nicht festgestellt werden, da die Patienten wegen ihres schlechten Allgemeinzustandes nicht geröntgt werden konnten.

Bis auf 2 Fälle, die veraltet eingeliefert wurden, handelte es sich sonst um frische Frakturen, die gleich oder wenige Tage nach dem Unfall in die Klinik kamen.

Nach der Böhler'schen Einteilung fand sich bei 19%, also zu etwa $^1/_5$, eine Abduktionsfraktur, wovon 17% verkeilt waren.

Bei 33% der Patienten fanden sich *nebenhergehende Erkrankungen*, die bereits vor dem Unfall bestanden hatten, wobei es sich bei 9% um eine, bzw. mehrere vorangehende Apoplexion, bei 7% um Diabetes, bei 3% um ein Herzleiden, bei 3% um eine Lues, bei 1% um eine Arthritis deformons, bei 1% um eine Struma und bei 8% um andere Erkrankungen verschiedener Art handelte.

Die Therapie richtete sich vor allem nach dem Alter der Patienten, da es bei alten Leuten hauptsächlich darauf ankommt, sie ohne große chirurgische Maßnahmen möglichst bald wieder auf die Beine zu bekommen.

So wurden 57% der Patienten bei leidlich günstiger Stellung des Bruches ohne starke Dislokation — wobei von 46% eine Verkeilung angenommen werden konnte — nur in Abduktionsstellung gelagert, von denen 8% einen Schienenverband erhielten. Bei 8% wurde ein Extensionsverband, bei 6% in Form einer Drahtextension und bei 2% in Form eines Heftpflasterzuges, angelegt. Bei 24% wurde das kranke Bein durch einen Gipsverband fixiert und bei 11% mußte von jeglicher Behandlung abgesehen werden, da diese Patienten sehr senil waren und bereits moribund eingeliefert wurden.

Der Gipsverband, der nach vorhergehender Reposition durch Abduktion, Extension und Innenrotation angelegt wurde, besteht aus einer Gipshose, die am kranken Bein bis zu den Zehen reicht. Ergab die Röntgenkontrolle eine gute Stellung der Frakturenden, so blieb der Gipsverband für mindestens 6 Wochen bis zu 2 Monaten liegen, anderenfalls wurde er erneuert. Die Dauer der Extensionsbehandlung ist durchschnittlich 4—6 Wochen.

Die erste Wiederbelastung des gebrochenen Beines erfolgte nach durchschnittlich 11 Wochen, nachdem vorher bereits im Bett mit passiven und aktiven Bewegungsübungen begonnen worden war. Dabei konnten die Patienten, die nur gelagert worden waren, nach durchschnittlich 8 Wochen wieder aufstehen, während

die Patienten, die einen Extensionsverband hatten, erst nach durchschnittlich 10 Wochen wieder aus dem Bett kamen. Die Patienten schließlich, bei denen eine Gipshose angelegt worden war, mußten mit einem Durchschnitt von 14 Wochen am längsten liegen.

Bei 53% der Patienten kam es zu Komplikationen während der Behandlung, wobei es sich zu 23% um eine Pneumonie handelte, zu 8% um eine Thrombophlebitis, die auch zu vereinzelten Embolien führte, in 6% um Dekubitus, zu 5% um Herzschädigungen, zu 4% um Blasenstörungen, zu 1% um eine Apoplexie und zu 6% um andere Erkrankungen infektiöser Art wie Husten, Grippe, Angina und dergleichen.

Die *Dauer des gesamten Aufenthaltes* im Krankenhaus betrug durchschnittlich 16 Wochen, also nicht ganz 4 Monate. Nach der Entlassung wurden die meisten Patienten noch mit Heißluft, Massage und aktiven, wie passiven Bewegungsübungen nachbehandelt.

Von den 100 Patienten konnte bei 62 die Behandlung abgeschlossen werden, da 31 ad exitum kamen und 7 ungeheilt sich in andere ärztliche Behandlung begaben.

Von diesen 62 Patienten konnten 12 = 19% mit *sehr gutem* Resultat als geheilt entlassen werden, da sie ohne Stock völlig beschwerdefrei und ausdauernd gehen konnten und eine normale Hüftbeweglichkeit wiedererlangt hatten. Dabei handelte es sich um 2 Infraktionen, die nur gelagert worden waren und um 10 mediale Frakturen, wovon 5 durch Lagerung, 4 mit Gips und 1 durch Extension behandelt worden waren.

Bei 31 Patienten = 50% war das Ergebnis *gut*. Die Patienten hatten eine gute Standfestigkeit mit leichtem Hinken, mäßigen Beschwerden und Neigung zum Ermüden; sie benutzten teilweise beim Gehen einen Stock, doch war die Funktion im ganzen ausreichend. Hierunter waren 18 mediale Schenkelhalsfrakturen, wovon 10 gegipst und 8 gelagert worden waren, 7 Schenkelhalsfrakturen lagen pertrochanter; davon waren 4 durch Lagerung, 2 mit Gips und 1 durch Extension behandelt worden. Von den lateralen Schenkelhalsfrakturen waren 4 gegipst, 1 extendiert und 1 gelagert worden.

19 Patienten = 31% zeigten dagegen ein *schlechtes* Resultat, sie waren sehr unsicher auf dem kranken Bein, konnten nur mühsam am Stock oder an Krücken gehen und klagten über Schmerzen und Beschwerden. Hier handelte es sich um 14 mediale Frakturen, wovon 9 durch Lagerung, 4 durch Extension und 1 mit Gips behandelt worden waren, und am 4 laterale und 1 pertrochanteren Schenkelhalsbruch, die alle gelagert worden waren.



Aus dieser Zusammenstellung der Ergebnisse der konservativen Behandlung der Schenkelhalsfrakturen geht hervor, daß die oben angeführten Ansichten zahlreicher Autoren, wonach die Schenkelhalsbrüche hinsichtlich Prognose und Therapie nicht mehr in mediale und laterale Frakturen getrennt werden sollen, berechtigt sind, da es sich bei fast allen Frakturen, die sehr gut geheilt waren, um mediale Schenkelhalsbrüche handelte, während alle lateralen und pertrochanteren Frakturen nur ein gutes, teilweise sogar schlechtes Resultat zeigten, was allerdings bis zu einem gewissen Grade auf einen Zufall zurückzuführen ist. Doch spricht dieses Ergebnis nicht dafür, daß die lateralen wie pertrochanteren Frakturen wesentlich bessere Heilungsaussichten wie die medialen haben.

Dagegen wurde die B ö h l e r 'sche Einteilung in Abduktionsfrakturen mit verhältnismäßig günstiger, und in Adduktionsbrüche mit einer ungünstigeren Prognose bestätigt, da von 10 Abduktionsfrakturen 8 = $^4/_5$ mit sehr gutem oder gutem Resultat knöchern konsolidiert waren, während von 50 Adduktionsfrakturen nur 33, also etwa $^2/_3$ sehr gut oder gut geheilt waren.

Zum Schluß soll nun noch auf einige *Nachuntersuchungen* und deren Ergebnisse eingegangen werden, wobei vor allem in Anlehnung an die Untersuchungen von Z u k s c h w e r d t und R e i s s festgestellt wurde, „inwieweit bei der konservativen Behandlung des Schenkelhalsbruches der Winkel zwischen Bruchebene und Horizontale nach P a u w e l s für das Endergebnis von Bedeutung ist".

Im Ganzen konnten 17 Patienten erfaßt werden, wovon 6 sehr gut, 3 gut, 3 schlecht geheilt sind und 5 eine Pseudarthrose haben. Doch ist bei 3 Patienten, die röntgenologisch eine Pseudarthrose haben, die Funktion und Belastungsfähigkeit des Beines so gut,

daß klinisch das Endresultat als gut und ausreichend zu bezeichnen ist. Die Untersuchung dieser einzelnen Gruppen mit dem Ergebnis sehr gut, gut und schlecht sowie Pseudarthrose nach den P a u w e l 'schen Gesichtspunkten ergaben, daß von den 6 *sehr gut* geheilten Schenkelhalsfrakturen nach der P a u w e l 'schen Einteilung 2 zu den Brüchen I. Grades gehören, 1 mit einem Neigungswinkel bis zu 30 Grad, die beide nur durch Lagerung behandelt worden sind. 4 Frakturen mit einem Neigungswinkel zwischen 30 und 50 Grad sind zu den Brüchen II. Grades zu rechnen, wovon einer gegipst, 2 extendiert und 1 gelagert worden ist.

Bei den drei Schenkelhalsbrüchen mit *gutem* Resultat handelt es sich um 2 Frakturen II. Grades, wovon einer gegipst und einer gelagert worden ist, und um eine Fraktur III. Grades mit einem Neigungswinkel zwischen 50 und 70 Grad, die aber eine gute Verkeilung in günstiger Stellung aufwies und nur gelagert worden ist.

Bei den 3 *schlecht* geheilten Schenkelhalsbrüchen handelt es sich um einen II. Grades, bei dem ein Gipsverband angelegt worden ist und um 2 III. Grades, wovon einer gelagert und einer extendiert worden ist. Die 5 *Pseudarthrosen* gehören alle zu den Frakturen III. Grades, wovon 3 gegipst und 2 gelagert worden sind.

Nachstehend noch einmal die Zusammenstellung nach den 3 P a u w e l 'schen Gruppen:

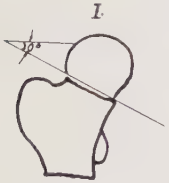

2 Fälle =
2 Sehr gut

7 Fälle =
4 Sehr gut
2 Gut
1 Schlecht

8 Fälle =
1 Gut
2 Schlecht
5 Pseudarthrosen

Die Ergebnisse dieser Nachuntersuchungen bestätigen so einwandfrei die P a u w e l 'sche Anschauung bezüglich der Heilungstendenz der einzelnen Schenkelhalsfrakturen, umso mehr, da die Therapie dieser Brüche nach anderen Gesichtspunkten, also ganz unabhängig davon, durchgeführt worden ist.

Auch ist nun verständlich, warum so viele mediale Frakturen sehr gut geheilt sind, da es sich bei diesen um Brüche I. oder II. Grades handelte, während die lateralen und pertrochanteren Brüche durchschnittlich schlechtere Resultate zeigten, da es nur Frakturen II. oder III. Grades waren.

Vielleicht kommt es nach diesen mechanischen Gesichtspunkten, deren Wichtigkeit und Bedeutung mehr und mehr Anerkennung findet, auch in absehbarer Zeit zu einer Vereinheitlichung der Therapie im Rahmen dieser 3 Pauwel'schen Gruppen, was bisher immer noch an der Rekonstruktionsmethode durch die keilförmige Osteotomie scheiterte, die ein recht großer Eingriff und so wegen des meist hohen Alters der Patienten nur selten durchführbar ist.

Für die freundliche Überlassung des Themas der Arbeit, wie die mir zur Verfügung gestellten Krankengeschichten und Röntgenbilder, möchte ich Herrn Prof. Dr. O. Kleinschmidt herzlich danken, ebenso gilt mein Dank Herrn Prof. Dr. Kirschner, wie Herrn Dr. habil. Zenker.

Literaturverzeichnis.

Albee: Angabe der Albee'schen Operation. Z. Ch. 45/589. Jones. The autogenous bone graft peg as a primary treatment for fraktures of the neck of the femur. Z. Ch. 57/668.

Anschütz und Portwich: Prognose und Therapie der veralteten Schenkelhalsfrakturen. Univ. Klinik Kiel. Ergebnisse der Orthopädie und Chirurgie, Bd. 20 St. 1—70. 1927.

Böhler, Lorenz: Operative Behandlung der Schenkelhalsbrüche mit der extraartikulären Methode von Sven Johansson. (Unfallkrankenhaus Wien). Zentralbl. f. Chir. 1935, St. 137—145.
Behandlung von veralteten Schenkelhalsbrüchen und von Pseudarthrosen. (Unfallkrankenhaus Wien). Zentralbl. f. Chir. St. 1756—1767. 1935.
Behandlung der Schenkelhalsbrüche. Journ. internat. Chir. 1, St. 693—710, 1936.

Bruns, Paul: Die Lehre von den Knochenbrüchen. Deutsche Chir. Bd. 27, Ferdinand Enke Verlag, Stuttgart 1882.

Campbell, W.: Ununited fraktures of the neck of the femur. Z. Ch. 84/597.
Surgical procedures for ununites fractures of the neck of the femur. Z. Ch. 89/124.

Exalto, I.: Beitrag zur Smith-Petersenschen Behandlungsweise der Schenkelhalsfraktur unter Verwendung eines neuen Richtapparates.
D. Chir. 7, St. 873—888. 1935.

Felsenreich, F.: Extraartikuläre Osteosynthese medialer Schenkelhalsbrüche. (2. Chir. Univ. Klin. Wien.) Chirurg 6, St. 834—837, und Zentralbl. f. Chir. 1934, St. 2579—2580.
Operative Behandlung des „lateralen" und „intertrochanteren" Schenkelhalsbruches. (2. Chir. Univ. Klin. Wien). Zentralbl. f. Chir. 1935, St. 2405—2409.

Felsenreich, F.: Wie entstehen Pseudarthrosen und andere Mißerfolge nach Nagelung medialer Schenkelhalsbrüche. (2. Chir. Univ. Klin. Wien). Zentralbl. f. Chir. 1936, St. 2843—2858.
Zur Frage der Nagelung der Schenkelhalsbrüche. Erwiderung auf die Arbeit von O. Voss. (2. Chir. Univ. Klin. Wien). Zentralbl. f. Chir. 1937, St. 1703—1705.
Die operative Behandlung der frischen medialen Schenkelhalsfrakturen, Wien 1937.

Freund: Über die mikroskopischen Vorgänge im Hüftkopf nach Schenkelhalsfrakturen. Virchows Archiv 277 S. 326—379, 1930. Z. Ch. 51/463.
Histologische Untersuchungen bei eingekeilten Schenkelhalsbrüchen. Arch. orthop. Chir. 28. St. 489—520, 1930. Z. Ch. 51/861.

Hoffa: Lehrbuch der Frakturen und Luxationen. Stuttgart 1904. Enke Verlag.

Johansson, Sven: Operative Behandlung von Schenkelhalsfrakturen. 1934, Thieme Leipzig.
100 operierte Schenkelhalsbrüche. (51. Tag. der Vereinigung nordwestdeutscher Chirurgen, Kiel. Sitzg. v. 13.—14. 12. 1935) Zentralbl. f. Chir. 1936, St. 1013—1016.

Judet, H.: Traitement des fractures du col du femur par l'appareil plâtrè de Whitman modifiè. (Behandlung der Schenkelhalsfrakturen durch einen nach Whitman modifizierten Gipsverband.) Paris 9.—14. 10. 1933. Procès-verb. etc. 42 Congr. franc. Chir. 1114—1116. 1933.

Kocher: Beiträge zur Kenntnis einiger praktisch wichtiger Frakturformen. Basel und Leipzig. 1896. bei C. Sallmann.

Küntscher, G.: Zwei neue Hilfsmittel für die Nagelung des Schenkelhalsbruches. (Chir. Univ. Klin. Kiel). Zentralbl. f. Chir. 1936. St. 689—694.
Die Spannungsverteilung am Schenkelhals. (Chir. Univ. Klin. Kiel) Arch klin. Chir. 185. 308—321. 1936.

Leveuf et Ch. Girode: Le traitement des fraktures du col du fémur par la méthode du professeur Delbet Pierre. Z. Ch. 42/702.

Löfberg: Die Behandlung der fractura coli femoris. 389 Fälle in der chir. Abtlg. des Städt. Kranken-

hauses in Malmö. Zentralbl. f. Chir. 54/2222—2235 u. 2279 —. 1927.

Logroscino, D.: Le basi biologische del guidizio prognostico nelle fracture del colle del femore. (Die biologische Grundlage der Prognose der Schenkelhalsbrüche). Ball. assoc. med. Triest 27. 278—293. 1936.

Mathieu, P.: Traitement des fraktures cervicales pures de lextrémité superieure du fémur. (Behandlung der medialen Schenkelhalsbrüche.) Clin. de Chir. Orthop. de l'adulte, Univ. Paris). Bull. méd. 1936, 49—54.

Traitement des fractures cervicales vraies de lextrémité superieure du fémur. (Behandlung der echten Schenkelhalsbrüche.) J. internat. Chir. 1, 629—650, 1936.

Appareil de visée pour enclouage du col du fémur. (Visierapparat zur Nagelung d. Schenkelhalses). Ném. Aced. Chir. 62, 33—36, 1936.

Matti, Hermann: Die Knochenbrüche und ihre Behandlung. I. u. II. Verl. Jul. Springer, Berlin 1918. — Behandlung der med. Schenkelhalsfraktur. Ztr. org. d. ges. Chir. 48/865. (Z. Ch. 48/865).

Pauwels, Fritz: Grundlagen des Heilungsvorganges bei Schenkelhalsbrüchen. (29. Kongr. d. dtsch. Orthop. Ges. Dortmund. Sitzung v. 8.—10. 10. 1938). Z. orthop. Chir. 62, Beil.-H., 54—78, 1935.

Der Schenkelhalsbruch, ein mechanisches Problem. Stuttgart 1935.

Roth, O.: Der Schenkelhalsbruch und die isolierten Brüche des Trochanter major und minor. — Ergebnisse der Chir. u. Orthop. Berlin 1913, 6. Bd., St. 109—137.

Smith-Petersen, M.: Traitement of fractures of the neck of the femur by internal fixation. (Die Behandlung der Schenkelhalsbrüche durch innere Fixierung.) (Orthop. Serv. Massachusettes Gen. Hosp. a. Havard Med. School Boston) (26. ann. clin. congr. of the americ. coll. of surg. Philadelphia 19.—23. 10. 1936). Surg etc. 64, 287—295 (1937).

Voss, O.: Operat. d. Schenkelhalsbruches. (Chir. Univ. Klin. Hemburg-Eppendorf) Bruns Beitr. 160, 291—294 (1934).

Voss, O.: Osteotomie und Nagelung d. med. Schenkelbrüche. (50. Tagg. d. Vereinigg. Nordwestdeutscher Chirurgen Hamburg-Eppendorf, Sitzung v. 14.—15. 6. 1935) Zentralblatt Chir. 1935, 2739—2795.

Zur Frage d. Nagelg. d. Schenkelhalsbrüche. Bemerkung zu der Arbeit v. Felsenreich in diesem Zentralblatt. 1936, Nr. 48 (Chir. Univ. Klin. Hamburg-Eppendorf) Zentralbl. Chir. 1937, 686—690.

Walls: Appareil de visée pour enclouage du col du fémur. (Visierapparat zur Einführung eines Nagels in den Schenkelhals.) Mém. Acad. Chir. 63, 640—641 (1937).

Zukschwerdt u. Reiss: Nagelung oder konservative Behandlung des Schenkelhalsbruches? Der Chirurg 8, St. 477—484 (1936).

Whitman, Royal: Ein weiterer Beitrag zur Abduktionsbehandlung der Schenkelhalsfrakturen. Ztschr. f. orthop. Chir. 1909. 24/161—174. Z. Ch. 80/313.

Lebenslauf.

Am 20. April 1913 wurde ich als Tochter des Oberleutnants im Ulanen-Regiment 7 (Saarbrücken) Hans Rabe und seiner Frau Ilse, geb. Wilhelmi in Freiburg im Breisgau geboren und verbrachte meine Kindheit zunächst in Saarbrücken, später in Berlin und Hannover. 1921 kamen meine Eltern nach Wiesbaden, wo wir bis auf eine einjährige Unterbrechung, während der wir aus dem besetzten Rheinland von den Franzosen ausgewiesen worden waren, blieben, und wo ich bis zur Reifeprüfung, die ich im März 1932 am dortigen Städtischen Oberlyzeum ablegte, die Schule besuchte. 1932 starb mein Vater nach langer Krankheit. Vom Winter-Semester 1932/33 ab studierte ich erst in Innsbruck, dann in Kiel zwei Semester lang Naturwissenschaften und Sport, von denen mir ein Semester für das medizinische Studium, zu dem ich in meinem dritten Semester in München umsattelte, angerechnet wurde. Die weiteren drei vorklinischen Semester blieb ich in München und bestand dort im Herbst 1935 die ärztliche Vorprüfung, verbrachte das erste klinische Semester noch in München, die drei folgenden in Kiel und die beiden letzten Semester in Heidelberg, wo ich am 5. Dezember 1938 das Medizinische Staatsexamen bestand.